Lesão do nervo axilar causada pela injeção intramuscular no deltóide: relato de caso*

*Axillary nerve injury caused by deltoid muscle intramuscular injection: case report**

HURON MEIRELLES[1], GERALDO ROCHA MOTTA FILHO[2]

RESUMO

A injeção intramuscular no deltóide é procedimento freqüente. Ocasionalmente, pode causar complicações, tais como contraturas musculares e lesões neurológicas. Aventa-se que a injeção em local impróprio é, em geral, o fator responsável por essas intercorrências. Recentemente, foi encaminhado aos autores um paciente com lesão causada por injeção intramuscular no deltóide. A lesão comprometeu os ramos do nervo axilar que se dirigem às suas porções anterior e média, que se encontravam paralisadas.

Unitermos – Nervo axilar; lesão nervosa; relato de caso; ombro

ABSTRACT

Deltoid muscle intramuscular injections are frequent procedures. Eventually, they may yield complications such as muscle contractures, and nerve lesions. It is suggested that an inadequate injection site is usually the reason behind those occurrences. A patient with a lesion caused by deltoid muscle intramuscular injection was recently referred to authors' service. The lesion compromised axillary nerve branches responsible for deltoid muscle anterior and middle portions, which were paralyzed.

Key words – *Axillary nerve; nerve lesion; case report; shoulder*

INTRODUÇÃO

A injeção intramuscular no músculo deltóide tem sido evitada em alguns centros. A região de escolha tem sido o quadrante látero-superior do músculo glúteo máximo. Isso se deve a maior percentual de complicações decorrentes de injeções realizadas no músculo deltóide quando comparadas àquelas

INTRODUCTION

Deltoid muscle intramuscular injections have been avoided in some centers. The region of choice has been the lateral superior quadrant from the gluteus maximus muscle. That is due to a higher percentage of complications caused by injections performed on the deltoid muscle, when compared to those applied to the gluteus; the most frequent complications are

* Trabalho realizado no Instituto Nacional de Tráumato-Ortopedia – Hospital de Tráumato-Ortopedia-INTO/HTO – Rio de Janeiro.

1. Médico do Serviço de Cirurgia do Ombro e Cotovelo do Instituto Nacional de Tráumato-Ortopedia-INTO/HTO; Membro Titular da Sociedade Brasileira de Ortopedia e Traumatologia.
2. Chefe do Serviço de Cirurgia do Ombro e Cotovelo do Instituto Nacional de Tráumato-Ortopedia-INTO/HTO; Mestre em Medicina Escola Paulista de Medicina EPM-Unifesp; Vice-Presidente da Comissão de Ensino e Treinamento da Sociedade Brasileira de Ortopedia e Traumatologia – CET/SBOT.

* *From Instituto Nacional de Tráumato-Ortopedia – Hospital de Tráumato-Ortopedia – INTO/HTO – Rio de Janeiro.*

1. *Orthopedic Surgeon, Serviço de Cirurgia do Ombro e Cotovelo do Instituto Nacional de Tráumato-Ortopedia – INTO/HTO; Full Member, Sociedade Brasileira de Ortopedia e Traumatologia.*
2. *Head, Serviço de Cirurgia do Ombro e Cotovelo do Instituto Nacional de Tráumato-Ortopedia – INTO/HTO; MSc in Medicine; Vice-President, Comissão de Ensino e Treinamento da Sociedade Brasileira de Ortopedia e Traumatologia – CET/SBOT.*

Endereço para correspondência (Correspondence to): Geraldo Motta Filho, Rua Ferreira de Resende, 14, apto. 302 – 22471-170 – Rio de Janeiro, RJ. E-mail: geraldomotta@terra.com.br

Recebido em (*Received in*) 14/2/03. Aprovado para publicação em (*Approved in*) 21/6/04.
Copyright RBO2004

aplicadas no glúteo, sendo que as mais freqüentes são as contraturas musculares. O objetivo deste relato é demonstrar como simples aplicação de medicamento por via intramuscular no deltóide pode acarretar lesão que compromete a função do membro superior por paralisia do nervo axilar[1].

ANATOMIA

O nervo axilar origina-se do fascículo posterior do plexo braquial. Sua porção proximal encontra-se em posição lateral em relação ao nervo radial, em posição posterior à artéria axilar e anterior ao músculo subescapular, dirigindo-se ao espaço quadrangular. Atravessa esse espaço acompanhado da artéria circunflexa posterior, onde está em íntimo contato com a cápsula inferior. Ao deixar esse espaço o nervo segue pelo aspecto posterior do colo umeral, dividindo-se nos ramos musculares anterior e posterior[2].

O ramo anterior continua circundando o colo umeral, em direção anterior, junto às fibras do deltóide, inervando a parte clavicular e acromial deste músculo. O ramo anterior do nervo axilar está comumente localizado entre 3 e 7cm inferiormente à borda lateral do acrômio[3].

O ramo posterior inerva a parte espinal do deltóide e também o músculo redondo menor, assim como é responsável pela inervação sensitiva da parte súpero-lateral do braço, através de um ramo sensitivo terminal.

RELATO DO CASO

Paciente do sexo masculino, 67 anos de idade, auxiliar de laboratório, compareceu a um serviço médico em 2/5/2001 para receber vacina contra gripe, difteria e tétano, sendo submetido nessa oportunidade a uma injeção no músculo deltóide de cada braço. No dia seguinte apresentava dor e impotência funcional no ombro direito, que evoluiu com exacerbação da sintomatologia no decorrer da semana. Procurou tratamento médico e foram prescritos analgésico e fisioterapia. Persistiu com queixas, sendo encaminhado ao INTO-HTO após seis meses, em 14/11/2001, queixando-se de dor intensa e apresentando acentuada impotência funcional. No exame físico apresentava: no ombro direito, flexão anterior ativa de 80º e passiva de 130º; rotação externa de 45º e interna em T12. Os rotadores externos e o subescapular apresentavam a força preservada e comparável com a do lado contralateral. No ombro esquerdo, a flexão anterior ativa e passiva era de 150º; a rotação externa, de 50º e a interna em T8.

Não havia contração muscular visível ou palpável das fibras da parte clavicular e acromial do deltóide à direita. Já a

muscle contractures. The aim of this report is to show how a simple medicine intramuscular application may produce such lesion that compromises the upper limb function due to axillary nerve paralysis[1].

ANATOMY

The axillary nerve is originated from the brachial plexus posterior chord. Its proximal portion is laterally situated in relation to the radial nerve, posteriorly to the axillary artery, and anteriorly to the subscapularis muscle, towards the quadrangular space. The nerve crosses that space along with posterior circumflex artery, which is in close contact with the lower capsule. After leaving the quadrangular space, the nerve runs by the posterior aspect of humeral surgical neck, dividing into anterior and posterior muscular branches[2].

The anterior branch goes anteriorly to wrap the humeral neck, along with deltoid muscle fibers, innervating the clavicular and acromial parts of that muscle. The axillary nerve anterior branch is commonly located between 3 cm to 7 cm inferiorly to the acromial lateral border[3].

The posterior branch innervates the deltoid muscle spinal part, and also the teres minor muscle, besides being responsible for the sensory innervation of superior and lateral aspect of the upper arm, through a terminal sensory nerve.

CASE REPORT

A male, 67-year-old patient who worked as a lab technician had gone to a medical service on May 2nd, 2001 for flu, diphtheria, and tetanus vaccination; at that time, he received an injection to the deltoid muscle of each arm. In the next day, he presented pain and functional disability on the right shoulder, which evolved with symptoms exacerbation during that week. He looked for medical attention and received a prescription of analgesics and physical therapy. He persisted with those complaints, and was referred to INTO-HTO after six months, at November 14th 2001, complaining of severe pain and disability. On physical examination, he presented active anterior flexion of 80 degrees; passive anterior flexion of 130 degrees; external rotation of 45 degrees; and internal rotation at T12 from the right shoulder. External rotators and subscapularis muscle had preserved strength, comparable to the contralateral side. On the left shoulder, active and passive anterior flexions were of 150 degrees; external rotation, 50 degrees; and internal rotation on T8.

There was either no visible or palpable muscle contraction from deltoid clavicular and acromial fibers of the right side.

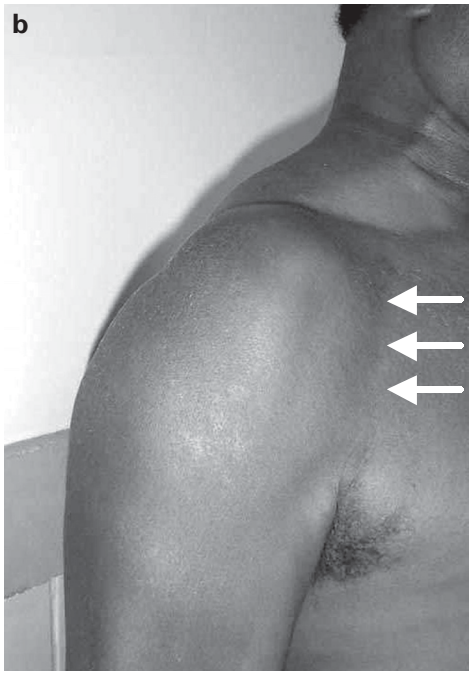

Fig. 1 – a e **b)** Aspecto clínico da paralisia do músculo deltóide do ombro direito após cinco meses de injeção intramuscular

***Fig. 1 – a** and **b)** Clinical aspect of right shoulder deltoid muscle paralysis, after five months of intramuscular injection*

Fig. 2 – a e **b)** Aspecto clínico da abdução e flexão ativa do ombro direito após 11 meses da lesão do nervo axilar

***Fig. 2 – a** and **b)** Clinical aspect of right shoulder abduction and active flexion at eleven months after axillary nerve lesion*

espinal apresentava contração muscular palpável de suas fibras (fig. 1, a e b). Foi registrada alteração da sensibilidade na área do nervo axilar.

O quadro clínico sugeria paralisia do nervo axilar, sendo iniciada a reabilitação por meio de cinesioterapia e eletroestimulação.

O diagnóstico foi confirmado pela eletroneuromiografia (ENM), que revelou comprometimento significativo do nervo axilar com potenciais polifásicos longos e de baixa amplitude, sugestivos de processo de reinervação. No momento do exame, observou-se neurocondução com valores indetermináveis no nervo axilar. O exame radiográfico do ombro não revelou anormalidades. Cerca de sete meses após o acidente,

The spinal part presented palpable muscle contraction of its fibers (fig. 1, a and b). There was a change in the axillary nerve sensory area.

Clinical picture suggested axillary nerve paralysis; rehabilitation started with exercises and electric stimulation.

Diagnosis was confirmed by nerve conduction studies (NCS), that revealed axillary nerve significant compromising, with long, polyphasic, and short amplitude potentials, suggestive of reinnervation process. During examination, undetermined values of axillary nerve neuroconduction were observed. Shoulder radiological examination revealed no abnormalities. Around seven months after the accident, at December 12th 2001, the patient showed pain improvement, despite no

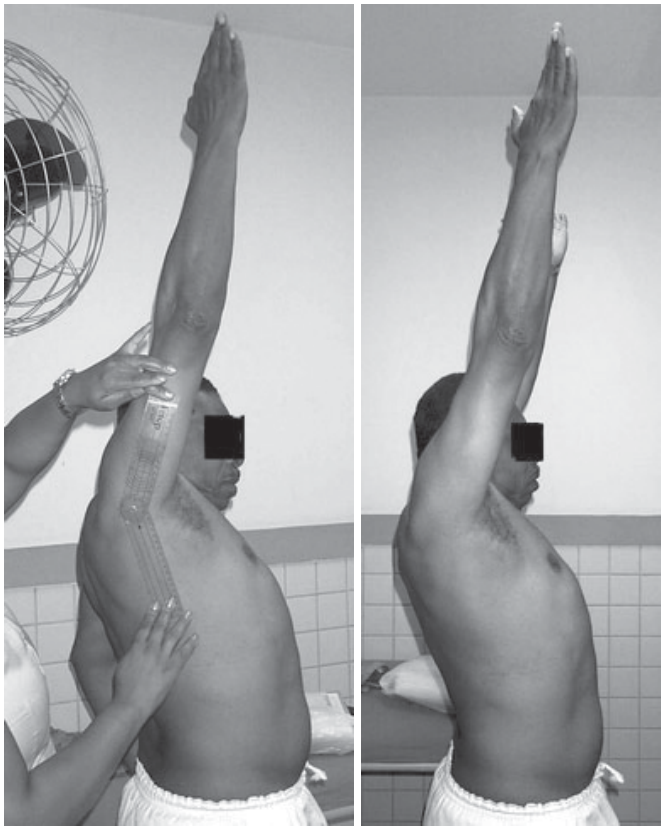

Figs. 3 – Aspecto clínico da flexão dos ombros direito e esquerdo após 31 meses da lesão do nervo axilar

Figs. 3 *– Clinical aspect of right and left shoulder flexion at 31 months after axillary nerve lesion*

Fig. 4 – **a** e **b)** Aspecto clínico da rotação externa e interna de ambos os ombros após 31 meses da lesão do nervo axilar

Fig. 4 *– **a** and **b)** Clinical aspect of both shoulders external and internal rotation at 31 months after axillary nerve lesion*

em 26/12/01, o paciente referia melhora da dor, apesar de não apresentar alterações substanciais do quadro clínico objetivo quando comparado com o da consulta anterior.

A revisão clínica após aproximadamente três meses mostrou melhora relativa da função e melhora acentuada da dor, apesar da persistência dos sinais clínicos da paralisia do nervo axilar acometendo as partes clavicular e acromial do deltóide. Nessa ocasião, o exame físico do ombro direito apresentava: flexão anterior ativa de 100º e passiva de 130º; rotação externa de 45º e interna em T8 (fig. 2, a e b).

O tratamento fisioterápico foi mantido e solicitada ultrasonografia do ombro para afastar eventuais condições associadas que pudessem influenciar na evolução clínica do paciente. A ecografia não mostrou alterações significativas nos tendões que compõem o manguito rotador.

Após 11 meses do episódio inicial o paciente apresentava acentuada melhora da função com o seguinte exame físico: flexão anterior ativa e passiva de130º; rotação externa de 45º e interna em T8.

substantial changes of objective clinical picture when compared to the previous visit.

Clinical revision after about three months showed a relative function improvement and marked pain relieve, despite persistence of axillary nerve paralysis clinical signs of deltoid clavicular and acromial parts. In that occasion, the right shoulder physical examination presented active anterior flexion of 100 degrees, and passive of 130 degrees; external rotation of 45 degrees, and internal rotation on T8 (fig. 2, a and b).

Physical therapy was continued, and an ultrasound examination of the shoulder was ordered to rule out eventually associated conditions that might influence the patient's clinical evolution. Ultrasound did not show significant changes of rotator cuff tendons.

After 11 months from the initial episode, the patient presented marked functional improvement; the physical examination showed active and passive anterior flexion of 130 degrees; external rotation of 45 degrees; and internal rotation on T8.

Após completar um ano solicitamos novo exame de ENM. Esse demonstrou que não existiam sinais de regeneração nervosa, embora tenha ocorrido certo grau de recuperação funcional.

A revisão clínica realizada em 22/12/03, 31 meses após a injeção no músculo deltóide, mostrou não existirem alterações sensitivas na área autônoma do nervo axilar. A flexão, a rotação externa e a interna do ombro eram comparáveis às do lado contralateral (figs. 3 e 4, a e b).

DISCUSSÃO

A injeção intramuscular no deltóide é procedimento muito utilizado. Contudo, essa prática pode trazer sérias complicações tais como contratura muscular do deltóide, necrose muscular e lesões de graus variáveis do nervo axilar.

A lesão nervosa pode ocorrer por três mecanismos: irritação química por ação tóxica do medicamento, neurite progressiva e inflamatória no caso de vacinas e pela lesão mecânica direta do nervo pela agulha[4].

O nervo axilar está localizado a 5cm da borda lateral do acrômio[2]. É este o local recomendado em vários livros-texto para injeções na massa do deltóide[4]. Entretanto, estudos anatômicos recentes mostram que essa distância pode variar de 3 e 7cm daquela eminência óssea, tornando perigosa a técnica clássica para a integridade do nervo axilar[3].

O restabelecimento parcial da função no caso aqui descrito, mesmo na ausência de regeneração nervosa, ocorreu provavelmente pela compensação funcional exercida pelos músculos que compõem o manguito rotador e a cintura escapular. Apesar da persistência da limitação parcial da função, o paciente sentia-se parcialmente satisfeito só pela melhora significativa da dor.

Em virtude da variação da localização anatômica do nervo axilar e considerando o potencial da seqüela causada pela lesão neural, acreditamos que a injeção intramuscular no músculo deltóide não deve ser o sítio de primeira escolha. O risco de complicações com a utilização dessa via é muito maior se comparada com outras como, por exemplo, o quadrante súpero-lateral da região glútea ou ainda a face lateral do músculo quadríceps.

A new NCS exam was requested after one year. It showed the absence of nerve regeneration signs, despite a certain degree of functional recovery.

Clinical follow-up at December 22nd 2003, 31 months after deltoid muscle injection, showed no sensory changes of the axillary nerve autonomic area. Shoulder flexion, external rotation, and internal rotation were comparable to the contralateral side (figs. 3 and 4, a and b).

DISCUSSION

Deltoid intramuscular injection is a widely employed procedure. However, such practice may bring severe complications, such as deltoid muscle contracture, muscle necrosis, and variable-degree lesions of the axillary nerve.

Nerve injury may occur upon three mechanisms: chemical irritation from drug toxic action; progressive, inflammatory neuritis in case of vaccines; and direct nerve mechanical lesion with the needle[4].

Axillary nerve is located at 5 cm from acromial lateral edge[2]. That is the recommended site for deltoid belly injection on several textbooks[4]. Nonetheless, recent anatomical studies showed that such distance may vary from 3 to 7 cm from the acromium, turning hazardous the classical technique for the axillary nerve integrity[3].

Partial re-establishment of function in this case, although in the absence of nerve regeneration, probably occurred due to functional compensation exerted by rotator cuff and shoulder girdle muscles. Despite persistence of functional partial limitation, the patient was partially satisfied, just because of marked pain reduction.

Due to the axillary nerve anatomical site variation, and considering the sequela potential caused by nerve lesion, we believe that deltoid muscle intramuscular injection should not be a first-choice site. Complication risks are much higher if compared with other sites, such as gluteal superior lateral quadrant, or the lateral aspect of quadriceps muscle.

REFERÊNCIAS / *REFERENCES*

1. Choi H.-R., Kando S., Mishiam S., Shimizu T., et al: Axillary nerve injury caused by intradeltoid muscular injection: a case report. J Shoulder Elbow Surg 10: 493-495, 2001.
2. Burkhead W., Scheinberg R., Box G.: Surgical anatomy of the axillary nerve. J Shoulder Elbow Surg 1: 31-36, 1992.
3. Steinmann S.P., Moran E.A.: Axillary nerve injury: diagnosis and treatment. J Am Acad Orthop Surg 9: 328-335, 2001.
4. Perry A.G., Potter P.A.: Clinical Nursing Skills and Technique, 4th ed. St. Louis, Mosby, p. 631, 1998.