ELSEVIER

RBO REVISTA BRASILEIRA DE ORTOPEDIA

www.rbo.org.br

Artigo Original

Fraturas da clavícula – incidência de lesão do nervo supraclavicular

Pedro José Labronici,[a,] Fabio Soares Segall,[b] Bernardo Augusto Martins,[b] José Sergio Franco,[c] Gustavo José Labronici,[d] Bruno de Araújo Silva,[e] e Leonardo Rosa da Rocha[f]*

[a]*Doutor em Medicina pela Escola Paulista de Medicina da Universidade Federal de São Paulo; Chefe de Clínica do Serviço de Ortopedia e Traumatologia do Prof. Dr. Donato D'Ângelo, Hospital Santa Teresa, Petrópolis, RJ, Brasil.*
[b]*Médico Residente em Ortopedia e Traumatologia do Serviço de Ortopedia e Traumatologia Prof. Dr. Donato D'Ângelo, Hospital Santa Teresa, Petrópolis, RJ, Brasil.*
[c]*Doutor; Professor Associado; Chefe do Departamento de Ortopedia e Traumatologia da Faculdade de Medicina da UFRJ, Rio de Janeiro, RJ, Brasil.*
[d]*Médico Responsável pelo Grupo de Ombro e Cotovelo do Serviço de Ortopedia e Traumatologia do Prof. Dr. Donato D'Ângelo, Hospital Santa Teresa, Petrópolis, RJ, Brasil.*
[e]*Médico Responsável pelo Grupo de Mão do Serviço de Ortopedia e Traumatologia do Prof. Dr. Donato D'Ângelo, Hospital Santa Teresa, Petrópolis, RJ, Brasil; Chefe de Cirurgia da Mão do Hospital Estadual de Traumatologia e Ortopedia Dona Lindu, Paraíba do Sul, RJ, Brasil.*
[f]*Chefe do Grupo de Trauma Ortopédico do Instituto Nacional de Ortopedia e Traumatologia, Rio de Janeiro, RJ, Brasil.*
Trabalho realizado no Serviço de Ortopedia e Traumatologia do Prof. Dr. Donato D'Ângelo, Hospital Santa Teresa, Petrópolis, RJ, e Faculdade de Medicina de Petrópolis, Petrópolis, RJ, Brasil.

INFORMAÇÕES SOBRE O ARTIGO

Histórico do artigo:
Recebido em 10 de julho de 2012
Aceito em 3 de setembro de 2012

Palavras-chave:
Clavícula
Fraturas ósseas
Síndromes de compressão nervosa

RESUMO

Objetivo: Analisar retrospectivamente 309 fraturas da clavícula e sua relação com a lesão do nervo supraclavicular após trauma. *Métodos:* Foram analisados 309 pacientes com 312 fraturas da clavícula. Foi usada a classificação de Edinburgh. Quatro pacientes apresentavam fraturas da região medial da clavícula, 33 da região lateral, 272 da região diafisária e três com fraturas bilaterais. *Resultados:* Foram analisados 255 pacientes e cinco apresentavam parestesia na região anterior do tórax. Quatro pacientes apresentaram fratura do tipo 2 B2 e um do tipo 2 B1. Todos os pacientes tiveram melhoria espontânea, em média de três meses após o trauma. *Conclusão:* Fraturas da clavícula e/ou cirurgias no ombro podem lesar os ramos lateral, intermediário ou medial do nervo supraclavicular e causar alteração da sensibilidade na região anterior do tórax. O conhecimento da anatomia dos ramos nervosos ajuda a evitar problemas nessa região.

© 2013 Sociedade Brasileira de Ortopedia e Traumatologia. Publicado pela Elsevier Editora Ltda. Todos os direitos reservados.

**Autor para correspondência:* Av. Roberto Silveira, 187/601, Centro, Petrópolis, RJ, Brasil. CEP: 25685-040.
E-mail: plabronici@globo.com (P.J. Labronici)

0102-3616/$–see front matter © 2013 Sociedade Brasileira de Ortopedia e Traumatologia. Publicado pela Elsevier Editora Ltda. Todos os direitos reservados.
doi: 10.1016/j.rbo.2012.09.008

Clavicle fractures - incidence of supraclavicular nerve injury

Keywords:
Clavicle
Fractures bone
Nerve compression syndromes

A B S T R A C T

Objective: To analyze retrospectively 309 fractures in the clavicle and the relation with injury of the supraclavicular nerve after trauma. *Methods:* It was analyzed 309 patients with 312 clavicle fractures. The Edinburgh classification was used. Four patients had fractures in the medial aspect of the clavicle, 33 in the lateral aspect and 272 in the diaphyseal aspect and three bilateral fractures. *Results:* 255 patients were analyzed and five had paresthesia in the anterior aspect of the thorax. Four patients had type 2 B2 fracture and one type 2 B1 fracture. All patients showed spontaneous improvement, in the mean average of 3 months after the trauma. *Conclusion:* Clavicle fractures and/or shoulder surgeries can injure the lateral, intermediary or medial branches of the supraclavicular nerve and cause alteration of sensibility in the anterior aspect of the thorax. Knowledge of the anatomy of the nerve branches helps avoid problems in this region.

© 2013 Sociedade Brasileira de Ortopedia e Traumatologia. Published by Elsevier Editora Ltda. All rights reserved.

Introdução

As fraturas da clavícula são lesões frequentes, responsáveis por 2% a 15% de todas as fraturas do corpo humano e 33% a 45% das lesões que acometem a cintura escapular.[1-4] Segundo a literatura, as fraturas diafisárias são responsáveis por 69% a 82% das fraturas da clavícula e mais da metade apresenta desvio; as fraturas do terço lateral, por 21% a 28%; e as do terço medial, por 2% a 3%.[3,5-7] Existem dois picos de incidência: o primeiro, e maior, está associado com paciente jovens, ativos e do sexo masculino; o segundo, com indivíduos idosos, com uma discreta predominância do sexo feminino.[4,5,8]

Morfologicamente, a clavícula apresenta-se em forma de S resultante da união entre duas curvas opostas ao nível do terço médio. O osso é fino e consequentemente fraco nessa união, o local mais frequente de fraturas.[1,5,9]

O supraclavicular é um nervo sensitivo originário das raízes nervosas de C3 e C4 do plexo superficial cervical e se divide em ramos medial, intermediário e lateral. Os nervos se ramificam na região proximal da clavícula e proporcionam sensibilidade sobre a clavícula, região anteromedial do ombro e proximal do tórax.[4,7] Essa anatomia os torna particularmente vulneráveis a lesões, no caso de fratura da clavícula ou no tratamento cirúrgico dessa fratura.[10]

O objetivo deste estudo foi analisar retrospectivamente 309 fraturas da clavícula e sua relação com lesão do nervo supraclavicular após trauma.

Material e métodos

Entre 2000 e 2010 foram analisados retrospectivamente 309 pacientes com 312 fraturas da clavícula, no Hospital Santa Teresa, Petrópolis. A avaliação radiográfica foi feita com radiografias padrão e baseada na classificação de Edinburgh.[5] Dos pacientes analisados, quatro (1%) apresentavam fraturas na região medial da clavícula, 33 (11%) na região lateral e 272 (88%) na região diafisária; três pacientes apresentavam fraturas bilaterais (figura 1). Eram do sexo masculino 219 (71%) pacientes e 90 (29%) do feminino. A idade variou entre 17 a 67 anos, com média de 32. As fraturas eram 166 (53%) do lado esquerdo e 146 (47%) do direito. Nenhum paciente apresentava fratura prévia da clavícula. O tratamento conservador foi feito em 277 pacientes, com uso de tipoia ou aparelho em oito, e o tratamento cirúrgico em 32 pacientes.

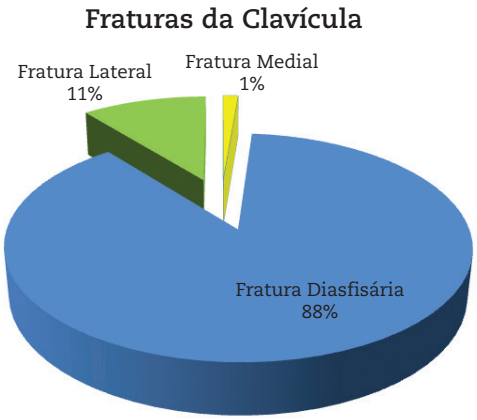

Figura 1 - Total de fraturas da clavícula da amostra dividida por localização.

Critérios de inclusão

Pacientes foram incluídos neste estudo se apresentassem: fratura desviada da diáfise da clavícula e idade superior a 17 e inferior a 70 anos.

Critérios de exclusão

Pacientes foram excluídos deste estudo se apresentassem: idade inferior a 17 e superior a 70 anos, fratura proximal e distal da clavícula, fraturas sem desvios, fratura patológica, fraturas expostas, alterações vasculares, retardo de consolidação ou

pseudartrose, ombro flutuante, fraturas prévias da clavícula e traumatismo de crânio.

Foram então incluídos neste estudo 255 pacientes com fraturas desviadas, 204 do tipo 2 B1 e 51 do tipo 2 B2 (fig. 2).

Para cada paciente, avaliação clínica e radiográfica foi feita no 1°, 2° e 3° mês após o trauma.

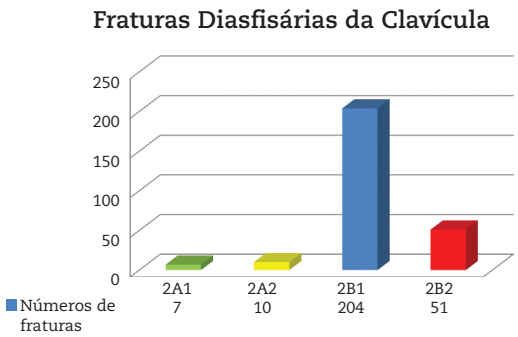

Figura 2 - Fraturas diafisárias da clavícula divididas de acordo com a classificação de Edinburgh.

Resultados

Dos 255 pacientes analisados, cinco relataram, além da dor e da incapacidade funcional do membro afetado, uma parestesia na face anterior do tórax, imediatamente após o trauma (tabela 1).

Nenhum dos 32 pacientes tratados cirurgicamente apresentava queixa de parestesia na região anterior do tórax.

Discussão

A frequência de fraturas diafisárias desviadas e cominuídas da clavícula, resultado de trauma de alta energia, tem aumentado consideravelmente.[11]

A lesão do nervo supraclavicular associada com fratura da clavícula é muito rara. Entretanto, esses nervos estão situados em local vulnerável e operações no triângulo posterior da região cervical podem causar danos inadvertidos nos ramos nervosos.[12]

O nervo supraclavicular emerge, em comum com outros ramos cutâneos do plexo cervical, no bordo posterior do músculo esterocleidomastóideo. Contém fibras de C3 e C4 e se divide em ramos.[12-15] Esses são distribuídos em três grupos principais. O grupo medial inerva a região próxima ao ângulo esternal e à articulação esternoclavicular. O intermediário passa anterior ou ocasionalmente através da clavícula e inerva a pele na região da linha axial anterior. O lateral passa próximo do acrômio, na região do músculo deltoide e também sobre a região posterior do ombro, e inerva a pele até a região da espinha da escápula (linha axial posterior).[12]

A proximidade dos nervos supraclaviculares sobre a clavícula os torna vulneráveis à lesão quando há fratura na clavícula ou no acesso cirúrgico para a clavícula. Os sintomas podem ser alteração da sensibilidade, localizada somente no dermátomo do ramo nervoso envolvido, ou hiperestesia difusa semelhante à síndrome dolorosa regional.[12,16] Nathe et al.[14] relataram que 97% dos espécimes dissecados tinham ramos medial e lateral do nervo supraclavicular. Aproximadamente a metade (49%) apresentava ramo adicional intermediário. Nenhum ramo foi encontrado dentro de 2,7 cm da articulação esternoclavicular ou a 1,9 cm da articulação acromioclavicular. Entre esses dois limites houve uma grande variação de localização de ramos do nervo. Por isso, as fraturas diafisárias estão mais propícias à lesão nervosa. Nossa avaliação demonstrou que as lesões nervosas ocorreram nas fraturas diafisárias e a maioria, em traumas de alta energia com desvios significativos (fig. 3).

A lesão do nervo supraclavicular pode ocorrer após tração. Em alguns casos, os ramos do nervo foram encontrados na travessia de um túnel osteofibroso. Gelberman et al.[16] descreveram ressecção do nervo, enquanto que Omokawa et al.[17] identificaram dois pacientes nos quais o túnel foi aberto e os ramos nervosos foram liberados.

Tabela 1 - Identificação dos pacientes com queixa de parestesia após fratura da diáfise da clavícula

Sexo e Idade	Tipo de Lesão e Lado	Classificação	Tratamento	Resultado
27a; M (RPS)	Queda de bicicleta Escoriações generalizadas Lado D	2 B2	Conservador	Melhora da parestesia após 2 meses
29 a; M (LBT)	Queda de moto Fratura da tíbia esq Lado D	2 B2	Conservador	Melhora da parestesia após 3 meses
24 a; M (JRS)	Queda de moto Escoriações generalizadas Fratura da patela D Lado E	2 B2	Conservador	Melhora da parestesia após 3 meses
23 a; M (RMM)	Queda de altura Escoriação do ombro E Lado E	2 B1	Conservador	Melhora da parestesia após 2 meses
35 a; M (MLS)	Queda de própria altura no futebol Lado E	2 B2	Conservador	Melhora da parestesia após 1 mês

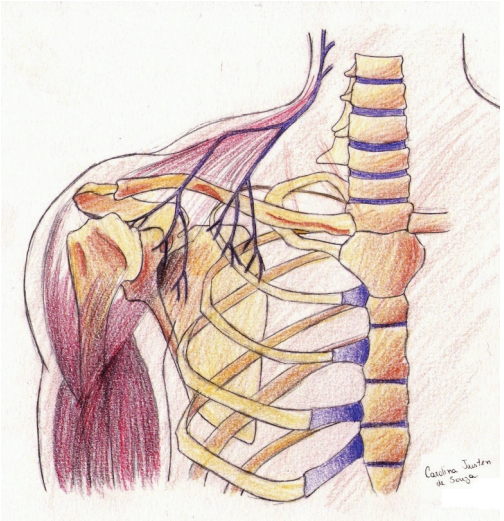

Figure 3 - Esquema da disposição dos ramos do nervo supraclavicular.
A: ramo lateral; B: ramo intermediário; C: ramo medial.

A lesão do nervo também foi identificada após fratura da clavícula fechada. Ivey et al.[18] trataram com sucesso dois pacientes com hipersensibilidade na região anterior do tórax com bloqueio do gânglio estrelar. Metha et al.[12] descreveram dois pacientes nos quais a área da lesão nervosa foi ressecada. Este estudo observou cinco pacientes que apresentaram hipoestesia na face anterolateral do tórax após fratura fechada da clavícula e tiveram melhora dos sintomas por um período de aproximadamente três meses, sem apresentar sinas de neuropatia.

Com o crescente aumento das indicações de tratamento cirúrgico para fraturas da clavícula, os cirurgiões devem ficar cautelosos em relação aos ramos do nervo supraclavicular nos acessos cirúrgicos. Além disso, deve-se ficar atento à dor persistente associada com fratura de clavícula, tratada conservadoramente ou por meio de fixação interna, por causa da possibilidade de neuropatia do nervo supraclavicular.[10] Vale a pena salientar que, por causa da grande variação dos ramos do nervo supraclavicular, os sintomas podem se estender além da zona anatômica determinada e incluir a região proximal do deltoide e a área posterolateral da cintura escapular.[16] A incidência de parestesia no pós-operatório de fratura da clavícula varia entre 12% e 29% nos pacientes que foram tratados com placa.[19,20] Wang et al.[21] encontraram parestesia em 46% dos pacientes e observaram que os pacientes tratados com incisões horizontais eram mais propensos a desenvolver parestesias do que os tratados com incisões verticais. O grupo com incisão horizontal também apresentava uma maior área de parestesia. A parestesia é uma complicação tolerável. Entretanto, alguns pacientes não toleram essa sensação e podem causar problemas para o cirurgião. Os autores sugerem que o uso da incisão vertical pode diminuir a parestesia e evitar insatisfação dos pacientes.

Conclusão

Fraturas da clavícula e/ou cirurgias no ombro podem lesar os ramos lateral, intermediário ou medial do nervo supraclavicular e causar alteração da sensibilidade na região anterior do tórax. O conhecimento da anatomia dos ramos nervosos ajuda a evitar problemas nessa região.

Conflitos de interesse

Os autores declaram não haver conflitos de interesse.

REFERÊNCIAS

1. Rowe CR. An atlas of anatomy and treatment of midclavicular fractures. Clin Orthop Relat Res. 1968;58:29-42.
2. Nordqvist A, Petersson C. The incidence of fractures of the clavicle. Clin Orthop Relat Res. 1994;(300):127-32.
3. Postacchini F, Gumina S, De Santis P, Albo F. Epidemiology of clavicle fractures. J Shoulder Elbow Surg. 2002;11(5):452-6.
4. Nowak J, Mallmin H, Larsson S. The aetiology and epidemiology of clavicular fractures. A prospective study during a two-year period in Uppsala, Sweden. Injury. 2000;31(5):353-8.
5. Robinson CM. Fractures of the clavicle in the adult. Epidemiology and classification. J Bone Joint Surg Br. 1998;80(3):476-84.
6. Allman FL Jr. Fractures and ligamentous injuries of the clavicle and its articulation. J Bone Joint Surg Am. 1967;49(4):774-84
7. Stanley D, Trowbridge EA, Norris SH. The mechanism of clavicular fracture. A clinical and biomechanical analysis. J Bone Joint Surg Br. 1988;70(3):461-4.
8. Khan LA, Bradnock TJ, Scott C, Robinson CM. Fractures of the clavicle. J Bone Joint Surg Am. 2009;91(2):447-60.
9. Havet E, Duparc F, Tobenas-Dujardin AC, Muller JM, Fréger P. Morphometric study of the shoulder and subclavicular innervation by the intermediate and lateral branches of supraclavicular nerves. Surg Radiol Anat. 2007;29(8):605-10.
10. O'Neill K, Stutz C, Duvernay M, Schoenecker J. Supraclavicular nerve entrapment and clavicular fracture. J Orthop Trauma. 2012;26(6):e63-5.
11. Jeray KJ. Acute midshaft clavicular fracture. J Am Acad Orthop Surg. 2007;15(4):239-48
12. Mehta A, Birch R. Supraclavicular nerve injury: the neglected nerve? Injury. 1997;28(7):491-2.
13. Romeo AA, Rotenberg DD, Bach BR Jr. Suprascapular neuropathy. J Am Acad Orthop Surg. 1999;7(6):358-67.
14. Nathe T, Tseng S, Yoo B. The anatomy of the supraclavicular nerve during surgical approach to the clavicular shaft. Clin Orthop Relat Res. 2011;469(3):890-4.
15. Jelev L, Surchev L. Study of variant anatomical structures (bony canals, fibrous bands, and muscles) in relation to potential supraclavicular nerve entrapment. Clin Anat. 2007 Apr;20(3):278-85. PubMed PMID: 16838268.
16. Gelberman RH, Verdeck WN, Brodhead WT. Supraclavicular nerve-entrapment syndrome. J Bone Joint Surg Am. 1975;57(1):119.
17. Omokawa S, Tanaka Y, Miyauchi Y, Komei T, Takakura Y. Traction neuropathy of the supraclavicular nerve attributable

to an osseous tunnel of the clavicle. Clin Orthop Relat Res. 2005;(431):238-40.
18. Ivey M, Britt M, Johnston RV Jr. Reflex sympathetic dystrophy after clavicle fracture: case report. J Trauma. 1991;31(2):276-9.
19. Canadian Orthopaedic Trauma Society. Nonoperative treatment compared with plate fixation of displaced midshaft clavicular fractures. A multicenter, randomized clinical trial. J Bone Joint Surg Am. 2007;89(1):1-10.
20. Shen WJ, Liu TJ, Shen YS. Plate fixation of fresh displaced midshaft clavicle fractures. Injury. 1999;30(7):497-500.
21. Wang K, Dowrick A, Choi J, Rahim R, Edwards E. Post-operative numbness and patient satisfaction following plate fixation of clavicular fractures. Injury. 2010;41(10):1002-5.